©Akademie d. Wissenschaften Wien; download unter www.biologiezentrum.at

Über Gebißanomalien und pathologische Erscheinungen bei fossilen Säugetieren

Von Erich Thenius
(Paläontologisches und Paläobiologisches Institut der Universität Wien)

Mit 4 Textabbildungen

(Vorgelegt in der Sitzung am 13. Jänner 1949)

Vorbemerkung.

Pathologische Knochen und Zähne fossiler Organismen haben seit jeher das Interesse der Paläontologen erweckt (vgl. Kubacska 1928). Waren allerdings die Vorstellungen der früheren Autoren reichlich unklar, so lernte man mit der zunehmenden Kenntnis der Erkrankungen der lebenden Organismen die Krankheitserscheinungen fossiler Lebewesen richtig zu deuten. Auf die Bedeutung systematischer Untersuchungen pathologischer Erscheinungen hat erst kürzlich K. Ehrenberg (1942) verwiesen. Das reichste Material hat in dieser Beziehung zweifellos der Höhlenbär (*Ursus spelaeus* Rosenm.) des jüngeren Pleistozäns geliefert, über dessen verschiedene Krankheiten und Verletzungen wir durch die Untersuchungen Pieragnolis (1919), Abels (1924, 1935), Breuers (1931 a), Kubacskas (1932—1936) u. a. weitgehend unterrichtet sind. Einen derartig hohen Prozentsatz erkrankter Individuen, der übrigens bei den einzelnen „Höhlenbärenstämmen" verschieden war (vgl. Ehrenberg 1937 a), finden wir bei keinem anderen Wildtier wieder und ist hinlänglich durch das Fehlen von tierischen Feinden und damit eines Kampfes ums Dasein gegeben, der zur Degeneration (Variation, Zwergformen usw.) und damit zum Aussterben des Höhlenbären geführt hat. Sind wir durch die genannten Arbeiten über die Krankheitserscheinungen des Höhlenbären hinlänglich unterrichtet, so zählen ähnliche Fälle bei altquartären und tertiären Säugetieren nach wie vor zu den Seltenheiten. Dies ist bei wildlebenden Organismen

©Akademie d. Wissenschaften Wien; download unter www.biologiezentrum.at

verständlich. Andererseits zeigen viele derartige Vorkommnisse, wie sich die Natur selbst hilft (vgl. Breuer 1932, 1942, Korschelt 1936) und welch geringen Einfluß gewisse pathologische Erscheinungen auf den Gesamtorganismus besitzen. Dies gilt im besonderen für den im folgenden beschriebenen pathologischen Bisonmolaren und die Zähne von *Hipparion gracile* aus Altmannsdorf.

Für Überlassung einzelner Stücke zur Bearbeitung möchte ich auch an dieser Stelle meinem Vorstand, Herrn Prof. Dr. K. Leuchs †, ferner den Herren Prof. Dr. F. Trauth, Direktor des Naturhistorischen Museums in Wien, Dr. H. Zapfe und Dipl.-Kaufm. E. Weinfurter (Wien) meinen ergebensten Dank aussprechen.

I. Ein interessanter Fall einer Gebißanomalie bei *Bison priscus* aus dem Altquartär von Hundsheim.

Krankheitserscheinungen bei fossilen Bisonten wurden beispielsweise durch Moodie (1923) und Pales (1930) beschrieben. Skinner und Kaisen (1947) erwähnen, daß abnorme Zahncharaktere selten sind. Häufig treten bloß Metastyli am Metaconid des P_4 und akzessorische Pfeiler am M_2 und M_3 auf.

Bei der im Jahre 1943 vom Paläontologischen und Paläobiologischen Institut der Universität Wien mit Unterstützung der Akademie der Wissenschaften durchgeführten Grabung in der Spalte von Hundsheim bei Deutsch-Altenburg (s. Thenius 1947) wurden unter anderem Zahnreste eines Bisonten gefunden, die, zum Teil noch im Kiefer steckend, sich in unmittelbarem Verband fanden, also von einem Individuum stammen mußten, und von denen der rechtsseitige M^2 durch seine etwas größeren Dimensionen und die abnorm gestaltete Kaufläche auffiel.

Der lingual etwas beschädigte Zahn unterscheidet sich von dem der Gegenseite durch den größeren, innen etwas verbreiterten Umriß, der den Zahn deformiert erscheinen läßt. Dies wird durch einen ungefähr in der Mitte lingual gelegenen Schmelzzylinder bedingt, der die beiden normalerweise nebeneinanderliegenden Innenhöcker weit auseinandergedrängt hat. Der Zylinder besteht, soweit an der Kaufläche ersichtlich, aus einem äußeren, dünnen Schmelzring, der labial nicht völlig geschlossen ist und hier in den weit dickeren inneren, fast geschlossenen Ring übergeht. Dadurch steht dieses durch Einstülpung entstandene doppelte „schmelzröhrenartige“ Gebilde völlig isoliert und tritt nicht mit den Schmelzleisten der übrigen Zahnelemente in Ver-

bindung, wird jedoch von der die Innenwand bildenden Schmelzwand umgeben (s. Abb. 1). Während die innere Schmelzhülse von Dentin erfüllt ist, ist zwischen diesem und dem äußeren „Ring“

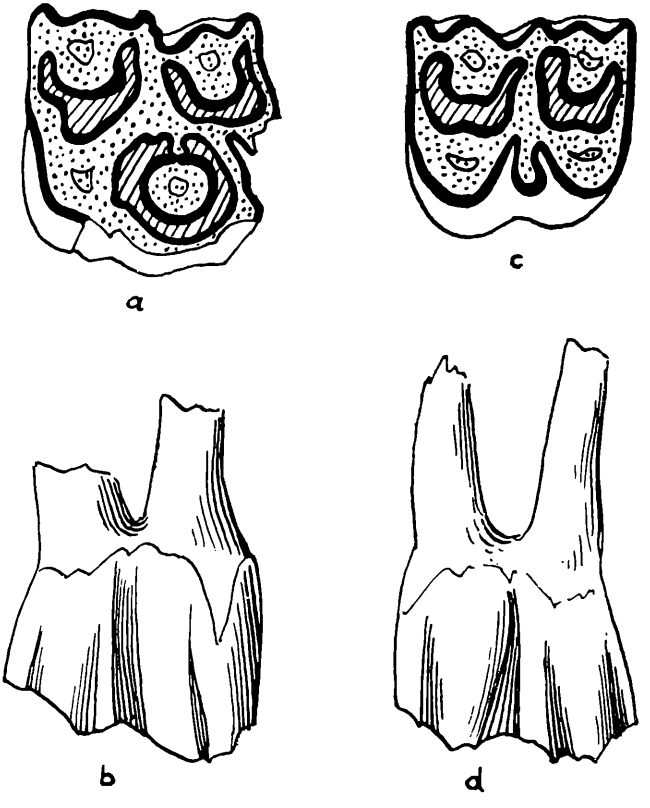

Abb. 1. M^2 von *Bison priscus* Boj. aus dem Altquartär von Hundsheim (N.-Ö.) in der Ansicht von der Kaufläche und von außen. a—b lingual etwas beschädigter M^2 dext. mit anormaler Struktur und dadurch bedingter unregelmäßiger Abkauung. c—d M^2 sin. vom gleichen Individuum mit normaler Struktur und Abkauung (schwarz = Schmelz, punktiert = Dentin, schraffiert = Zement). Original im Paläontologischen und Paläobiologischen Institut der Universität Wien. 1/1 nat. Gr.

Zement eingelagert. Durch diese etwa 13—15 mm im Durchmesser messende „Schmelzröhre“ sind auch die beiden Außenhöcker, speziell der Paracon, etwas aus ihrer ursprünglichen Lage ge-

©Akademie d. Wissenschaften Wien; download unter www.biologiezentrum.at

bracht und gegeneinander verschoben, wodurch sich der Zahn gegen innen, anstatt sich zu verschmälern, verbreitert. Die Wurzeln bieten keine Besonderheiten, indem zwei getrennte Außen- und eine seitlich abgeflachte mediane Wurzel vorhanden ist, die wohl etwas breiter als bei normalen Zähnen ist. Da der Zahn lingual beschädigt ist, läßt sich über einen etwa vorhandenen medianen Basalpfeiler nichts aussagen. Wohl hat es den Anschein, als würde eine leichte, hinter dem vorderen Innenhöcker gelegene Vorwölbung des Schmelzbandes den letzten Rest dieses Basalzapfens darstellen.

Die Kaufläche selbst ist nur wenig verändert. Wohl ist sie im Gegensatz zu der normal welligen Fläche weitgehend von vorne nach hinten abgeschrägt, so daß die ursprüngliche Wellung nur labial angedeutet ist, doch trifft dies für stärker abgekaute Zähne allgemein zu, wie beide M^1 desselben Individuums beweisen.

Bemerkenswert ist, daß die Anomalie im Unterkiefer sich praktisch nur durch eine intensivere Einebnung des normalerweise stärker gewellten Zahnprofils am M_2 und M_3 äußert. Wir dürfen daher annehmen, daß diese Anomalie das Tier nicht weiter behinderte, wofür auch das fortgeschrittene Alter des Tieres spricht. Selbst die Oberkieferzahnreihe scheint kaum merklich beeinflußt, indem der Zahn weiter nach lingual vorspringt und der benachbarte M^1 bloß eine stärkere kaudale Pressionsmarke aufweist.

Damit kommen wir zu den eigentlichen Ursachen der Entstehung dieser Gebißanomalie und ihrer Deutung. Wie schon hervorgehoben, ist der normale Aufbau bezüglich der einzelnen Zahnhöcker wohl gewahrt, wenn auch die Stellung keine normale ist. Wie weiter gezeigt werden konnte, steht die „Schmelzröhre" in keiner Verbindung zu den übrigen Schmelzbüchsen des Zahnes, was einerseits auch durch den lingualen Bruchrand, andererseits an einem den Zahn hinter dem vorderen Innen- bzw. zwischen beiden Außenhöckern durchsetzenden Querbruch erkannt werden konnte. Dadurch, daß der erwähnte Schmelzzylinder innerhalb des lingualen Schmelzrandes liegt, kann an eine Homologisierung mit dem (außerhalb gelegenen) Basalpfeiler nicht gedacht werden.

Dagegen kennen wir von vielen Boviden sekundäre Schmelzinseln, die in wechselnder Zahl zwischen den beiden Kaufiguren gelegen sind. Bei der Gattung *Bison* konnte ich sie bloß am M^2 und M^3 feststellen. Dagegen liegt mir von *Bos taurus brachyceros* Ruet. aus Robenhausen (Schweiz) ein Maxillare mit M^1 und M^3 vor, bei dem der M^1 vier, der M^3 eine derartige Schmelzinsel aufweist, was die Neigung zu akzessorischen Schmelzbildungen dokumentiert. Diese sekundären Schmelzgebilde, die, wie die Kau-

marken Einstülpungen entsprechen, sind im Inneren mit Zement erfüllt, was wir oben für den äußeren Schmelzring feststellen konnten.

Mit einer ähnlichen akzessorischen Schmelzeinstülpung, die im Keimzustand durch nicht näher bekannte Ursachen eingebuchtet und damit zu einem Doppelzylinder geworden ist, haben wir es bei dem M^2 von *Bison priscus* aus Hundsheim zu tun. Da beide Schmelzhülsen untereinander verbunden sind, konnte sich bloß in dem inneren, mit der übrigen Zahnmasse in Verbindung stehenden „Ring" Dentin einlagern, während im äußeren die normale Zementfüllung vor sich ging. Wir haben es folglich mit einer Strukturanomalie der harten Zahnsubstanzen zu tun, die auf verschiedenem Wege, wie primäre Abweichung im Bau der Zahnanlage oder durch Beeinflussung im intrauterinen bzw. im juvenilen Zustand der primär normalen Zahnanlage, zustande kommen kann.

Von allgemeinem Interesse ist die Tatsache, daß der Schmelz im Keimzustand des Zahnes weitgehend plastisch ist, wie die auf Einstülpung zurückführende Bildung des doppelten Schmelzzylinders einwandfrei beweist (vgl. O. Abel 1924, p. 167).

I. Über einige pathologische Säugetierreste aus dem Tertiär des Wiener Beckens.

Pathologische Erscheinungen an tertiären Wirbeltieren gehören, wie schon erwähnt, zu den Seltenheiten. Wesentlich für die Beurteilung der einzelnen Fälle waren neben Beobachtungen an wildlebenden rezenten Wirbeltieren (vgl. Korschelt 1932, Breuer l. c.), vornehmlich die Ergebnisse der menschlichen und der Veterinärpathologie.

Mit den zu besprechenden vier neuen Fällen mehrt sich die Zahl der bisher aus dem Tertiär des Wiener Beckens beschriebenen pathologischen Fossilien ganz beachtlich, da, soweit meine Kenntnis reicht, bloß einige wenige analoge Fälle publiziert worden sind, wie der von K. Ehrenberg (1937 b) aus dem Jungtertiär von Hauskirchen beschriebene Nashornunterkiefer mit Aktinomykose, ein ebenfalls von einem Rhinozeros stammender, mit arthritischen Exostosen versehener Wirbel von Oberhollabrunn (Breuer 1931 b), der von H. Zapfe (1948) aus dem Pannon von Gaiselberg beschriebene Unterkiefer von *Hadrictis fricki* bzw. das vom Verf. (1948) aus Altmannsdorf signalisierte Mandibelfragment von *Hipparion gracile* mit unregelmäßiger Abkauung des P_4 durch Fehlen des Antagonisten im Oberkiefer.

©Akademie d. Wissenschaften Wien; download unter www.biologiezentrum.at

Zu erwähnen ist ferner noch ein aus der Privatsammlung Prof. O. Abels stammender, im Paläontologischen und Paläobiologischen Institut der Universität Wien aufbewahrter Unterkieferast von *Aceratherium incisivum* aus dem Unterpliozän von Leopoldsdorf bei Himberg, dessen zweiteiliges, rückwärtiges Foramen mentale in einer durch Eiter nekrotisch entstandenen grubenartigen Vertiefung liegt. Nicht unerwähnt lassen möchte ich außerdem ein in der Sammlung des gleichen Institutes befindliches, als pathologisch bezeichnetes proximales Metatarsalfragment einer Antilope, das durch starke Eindellung der proximalen Außenwand und der dadurch bedingten kantigen Zuschärfung des Vorderrandes ausgezeichnet ist. Wie ich anläßlich meiner Studien über die unterpliozäne Säugetierfauna von Vösendorf nachweisen konnte, stammt der Rest (der nun in fünfzehn mehr oder weniger beschädigten analogen Exemplaren aus den verschiedensten Lokalitäten des Wiener Beckens vorliegt und dank der Leitung des Naturhistorischen Museums Basel mir auch aus Charmoille (West-Schweiz) bekanntgeworden ist) von *Miotragocerus pannoniae,* einer im Unterpliozän des Wiener Beckens nicht seltenen tragocerusartigen Antilope. Da sämtliche Metatarsalia diese eigenartige Form besitzen, ist an pathologische Natur nicht zu denken.

Vergleichen wir die eben erwähnten Fälle, so muß, besonders wenn man berücksichtigt, daß zwei der hier beschriebenen ebenfalls von Rhinocerotiden stammen, die Häufigkeit von Krankheitserscheinungen bei den Nashörnern auffallen, indem von neun Vorkommnissen fünf, d. h. mehr als die Hälfte, auf Rhinocerotiden entfallen.

Dies hat seine Ursache nicht bloß in dem Formenreichtum dieser Gruppe. Erstens finden sich pathologische Veränderungen bei Pflanzenfressern häufiger als bei Carnivoren, was auf die durch die verschiedene Ernährungsart bedingte Lebensweise zurückzuführen ist, und zweitens waren die Rhinocerotiden weniger den Angriffen von Raubtieren ausgesetzt als etwa Cerviden, Dorcatherien oder Suiden. Sie konnten daher erlittene Verletzungen bzw. konstitutionelle Erkrankungen eher ausheilen als diese[1].

Arthritis deformans bei *Aceratherium incisivum* Kaup aus dem Unterpliozän von Pyhra (N.-Ö.).

Aus der Sammlung E. Weinfurter (Wien) liegt mir das distale, etwa 220 mm lange Stück eines Radius dext. von *Acera-*

[1] Zootiere dürfen bei derartigen Fragen natürlich nicht zum Vergleich herangezogen werden.

therium incisivum aus Pyhra vor, das neben dem relativ frischen, proximalen Bruch und einigen die Diaphyse durchsetzenden Sprüngen nur schwache Beschädigungen im inneren und äußeren Condylus aufweist. Der bloß schwach gerollte Knochen stammt von einem Tier, dessen Ulna mit dem Radius zwar noch nicht verschmolzen war, aber dessen Radiusepiphyse vollkommen mit dem Schaft verwachsen ist.

Bemerkenswert ist, daß an der distalen Gelenkfläche ein deutlicher, etwa 10 mm im Durchmesser messender, stark nach oben konvex gekrümmter Randwulst auftritt (s. Abb. 1), der sich infolge seiner Lage und seiner etwas porösen Beschaffenheit als zusätzliche Bildung erkennen läßt. Besagter Wulst, der sich in gleichbleibender Stärke um die mediane Hälfte des Vorderrandes der Gelenkfläche legt, verschmälert sich nach einem deutlichen Knick plötzlich, um gegen außen allmählich in die Gelenkfläche überzugehen (s. Abb. 1b). Zwischen Randwulst und eigentlicher Gelenkfläche ist bei Betrachtung von distal eine deutliche Furche zu bemerken, deren Tiefe mit der Breite des Randwulstes gegen außen zu abnimmt, um am Rande gänzlich zu schwinden. Während die normale Gelenkfläche ihren konkav-konvexen Charakter voll beibehalten hat, schließt sich die distale Fläche des Randwulstes zwar weitgehend der Krümmung der normalen Gelenkfläche an, läßt jedoch die durch die proximale Carpalreihe hervorgerufene Deformation durch zwei annähernd parallel verlaufende, niedrige Wülste erkennen, die auf eine Schubwirkung auf die einst plastische Knochenmasse hinweisen. Dafür spricht auch der median

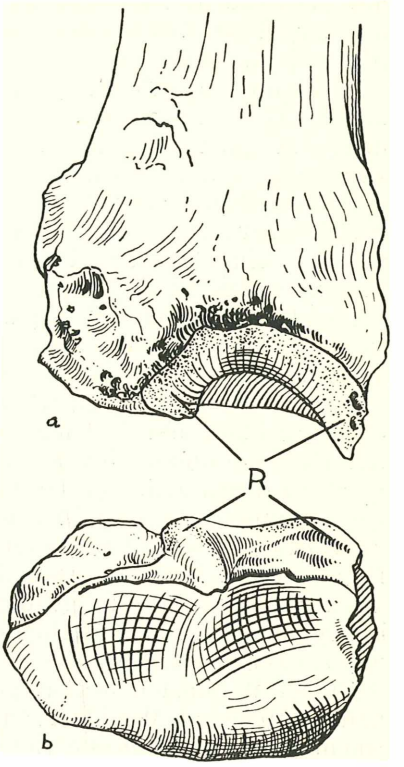

Abb. 2. Radius sin. von *Aceratherium incisivum* Kaup aus dem Unterpliozän von Pyhra (N.-Ö.) mit Arthritis deformans des distalen Gelenkes. R = Randwulst. Original in der Sammlung E. Weinfurter (Wien). a von vorne, b von unten. $^2/_3$ nat. Gr.

©Akademie d. Wissenschaften Wien; download unter www.biologiezentrum.at

gelegene, gegen die an dieser Stelle konkave Gelenkfläche gerichtete Vorsprung des Randwulstes, der die Grenze zwischen Radiale und Intermedium andeutet. An der übrigen Umrandung der Gelenkfläche sind keinerlei pathologische Veränderungen feststellbar, denn daß es sich bei dem Randwulst um eine solche handelt, dürfte inzwischen klargeworden sein.

Da diese durch Knochenzubau entstandenen Erscheinungen auf das Gelenk beschränkt sind, haben wir es mit einer Arthritis, d. h. mit einer auf die Gelenke beschränkten Entzündung des Knochens bzw. des Knorpels, zu tun, wie sie bei Rheumatismus als Polyarthritis oder Arthritis deformans auftritt. Für letztere sind leicht überhängende Randwulstbildungen, die einheitlich oder gekerbt sein können und sehr oft zu Schliffflächen bzw. -rinnen führen, charakteristisch (vgl. Cohrs 1929, Lang 1934, Weiler 1936). Damit ergibt sich für unseren Fall, daß eine Arthritis deformans vorliegt. Die Ursachen dieser Gelenkerkrankung können verschiedene sein: So ist außer endokrinen bzw. endogenen Einflüssen vielleicht auch an traumatische Entstehung oder an Überbeanspruchung der Gelenke zu denken. Bekanntlich läßt sich Arthritis deformans bei verschiedenen Organismen (z. B. Kaninchen) durch artfremdes Serum hervorrufen. Dies führt zu einer Erkrankung des Gelenkknorpels und damit zur Störung seiner Elastizität, die weiter Veränderungen des Knochens selbst bewirkt. Ist also die primäre Knorpelschädigung wesentlich, so kommt als zweiter Faktor die Aufrechterhaltung der funktionellen Gelenkbeweglichkeit hinzu. Unterbleibt diese, so kommt es zur Ankylose, wie sie Breuer (1931) etwa von *Rhinoceros etruscus* aus Mosbach bei Wiesbaden bekanntgemacht hat (Calcaneus und Astragalus). 1936 hat Weiler aus dem Jungpleistozän von Worms einen Radius von *Equus germanicus* beschrieben, dessen proximale Gelenkfläche deutliche Spuren einer Arthritis deformans aufweist. Während in diesem Fall traumatischer Ursprung wahrscheinlich ist, dürfte in unserem Fall eher an endogene Entstehung oder an durch Überbeanspruchung ausgelöste Arthritis deformans zu denken sein. An Arthritis urica (Gicht) ist wegen des völlig abweichendes Befundes (Verunstaltung der Gelenke bis zum Schwinden der Gelenkkörper) ebensowenig zu denken wie an Ostitis deformans.

Einen überaus lehrreichen Parallelfall konnte ich an einem aus dem Tiergarten Schönbrunn stammenden Pantherskelett (*Felis pardus* L.)[2] konstatieren, dessen Ellenbogengelenke die typischen

[2] Nr. 1250 aus der osteologischen Sammlung des Paläontologischen und Paläobiologischen Institutes der Universität Wien; die übrigen Gelenke sind normal ausgebildet.

Kennzeichen von Arthritis deformans aufweisen, indem neben den vornehmlich an Humerus und Ulna auftretenden knorrigen Randwülsten die mediane Trochleahälfte des Humerus bzw. die entsprechenden Partien der Incisura semilunaris der Ulna deutliche Schliffspuren zeigen, die aus mehreren parallel verlaufenden, stellenweise mehrere Millimeter tief eingesenkten Furchen bestehen und zeigen, daß nicht bloß der Knorpel, sondern auch der Knochen selbst bereits verändert wurde (vgl. Abb. 2 a, b). Daß die Arthritis deformans erst während der Gefangenschaft erworben wurde, geht daraus hervor, daß dieser Panther im Jahre 1924 aus Kalkutta importiert wurde, 1937 im Tiergarten Schönbrunn gestorben, also mindestens 13 Jahre in Gefangenschaft zugebracht hat. Über die Todesursache ist nichts bekannt.

Rippenfraktur bei *Rhinoceros* (s. l.) sp. aus dem Mittelmiozän von Poysdorf (N.-Ö.).

Gleichfalls aus der Sammlung E. Weinfurter stammt ein Rippenbruchstück von einem Rhinozeros, dessen beide Enden frische Brüche aufweisen. Das schwach gekrümmte, im Querschnitt mehr oder weniger länglich-ovale Fragment zeigt bei seitlicher Betrachtung unregelmäßig verlaufende Ränder, die auf Verdickung bzw. Verschmälerung des Knochens zurückgehen. Während die obere Hälfte durch eine caudo-extern gelegene Knochenverdickung bzw. einen etwas tiefer ansetzenden cranialen Knochenvorsprung wulstförmig verdickt erscheint, verschmälert sich die Rippe etwas gegen unten, um sich dann gegen das distale Ende wieder zu verbreitern (s. Abb. 3). An der Vorderkante der schmalsten Stelle der Rippe befindet sich eine nahezu halbkreisförmig gekrümmte Vertiefung, die in der einen Hälfte den porösen Knochenuntergrund erkennen läßt[3]. Die Ränder dieser Vertiefung sind schwach erhöht und stehen mit dem erwähnten Knochenvorsprung an der Vorderkante in Verbindung. Die Caudalfläche der Rippe ist in der oberen Hälfte — bedingt durch die Auftreibung — breit gerundet, in der unteren Hälfte mehr oder weniger kantig zugeschärft.

Die Oberfläche des Knochens ist, wenn man von der erwähnten Eintiefung und der stellenweise granuliert erscheinenden Caudalwand absieht, weitgehend glatt und nur an der Außenseite an der Stelle der größten Verdickung von Furchen durchzogen, die an-

[3] Nachträgliche Bloßlegung der Knochenstruktur durch Abrollung ist schon der Lage wegen nicht möglich.

©Akademie d. Wissenschaften Wien; download unter www.biologiezentrum.at

scheinend von Gefäßen herrühren, die in Zusammenhang mit der Kallusbildung standen.

Nach dem hier in kurzen Zügen geschilderten Befund kann nur eine mit Kallus- und Eiterbildung in Heilung begriffene Fraktur

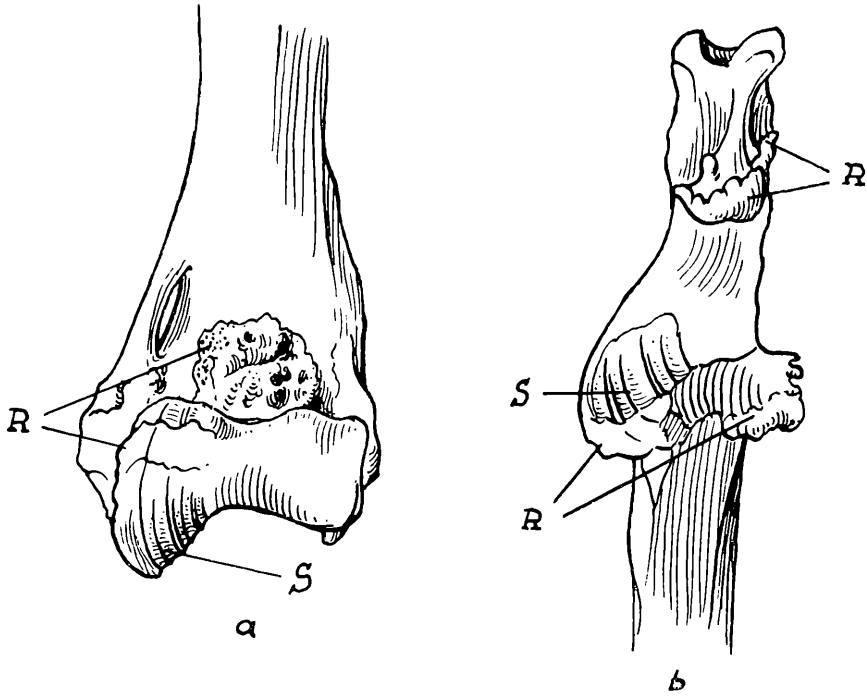

Abb. 3. a) Humerus dist. und b) Ulna prox. von *Felis pardus* L. (rezent) in Vorderansicht mit Arthritis deformans. Beachte typische Randwulstwucherungen (R) und Schliffflächen (S). Original im Paläontologischen und Paläobiologischen Institut der Universität Wien; Osteologische Sammlung Nr. 1250. $^1/_1$ nat. Gr.

ohne Dislokation der Rippe angenommen werden. Der in seinem Umfang allerdings etwas unregelmäßig erscheinende Kallus zeigt, wie bereits hervorgehoben, die stellenweise rauh-poröse Oberfläche. Die halbkreisförmige Vertiefung jedoch ist einem durch die Eiterung bedingten nekrotischen Prozeß zuzuschreiben und als Folge-

erscheinung der Fraktur zu betrachten. Wie die stellenweise noch poröse Knochenoberfläche beweist, war dieser noch nicht völlig abgeschlossen[4].

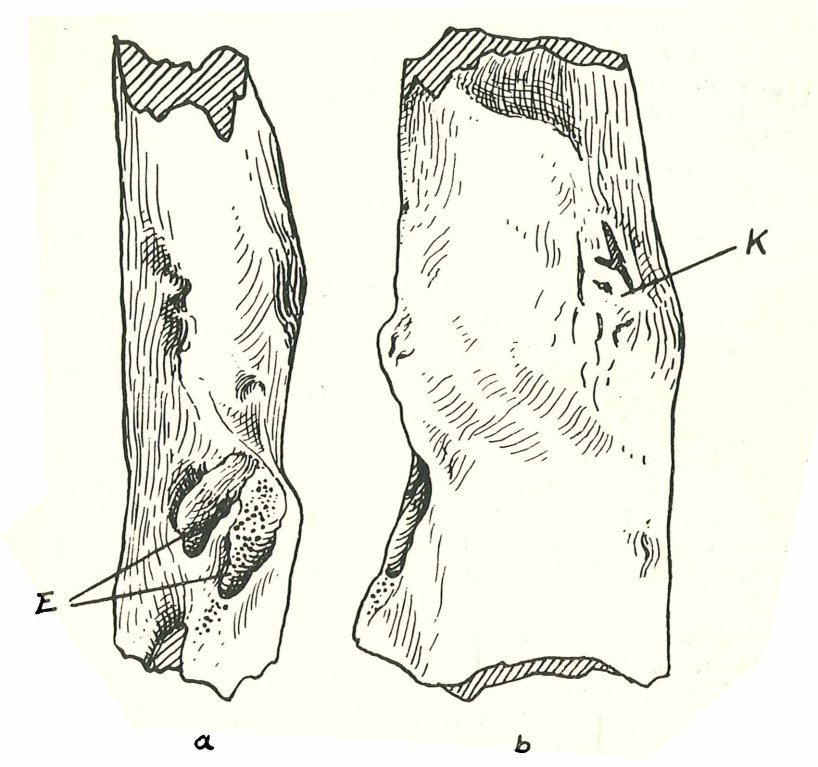

Abb. 4. Rippenfragment eines Rhinocerotiden aus dem Mittelmiozän von Poysdorf (N.-Ö.) mit verheilter Fraktur und Nekrose durch Eiterherde. K = Kallus, E = Eiterherde. Original in der Sammlung E. Weinfurter (Wien). a) von vorne, b) seitlich. 1/1 nat. Größe.

Als Ursache darf wohl ein wuchtiger Schlag angenommen werden. Rippenbrüche sind im Tierreich nicht selten und treten besonders häufig bei Cetaceen, Meerreptilien (Ichthyosauriern u. a.) und Schlangen auf (vgl. Slijper 1931, Korschelt 1932 u. a.).

Die Knochenstruktur ist an beiden Bruchflächen der Rippe durchaus normal und läßt die äußere kompakte und innere spongiöse Schicht erkennen.

©Akademie d. Wissenschaften Wien; download unter www.biologiezentrum.at

Hyperostose („Überbein") an einem Metatarsale von *Hipparion gracile* (Kaup) aus dem Pannon von Vösendorf.

Aus der Sammlung H. Zapfe (Wien) liegt mir ein distal beschädigtes Metatarsale dext. von *Hipparion* vor, das an der Diaphyse eine innen etwas stärkere, außen merklich schwächere Auftreibung der Diaphyse zeigt. Das nur schwach gerollte, etwa 17 cm lange Stück ist außer einem geradlinig verlaufenden Sprung an der Vorderseite und dem frischen Bruch der Distalfläche unbeschädigt.

Oberhalb der etwa 3—4 mm vorspringenden Verdickung der Innenseite, die länglich-ovalen Querschnitt besitzt, läßt sich eine seichte, schräg von oben vorne nach unten innen verlaufende Furche erkennen, die vom proximalen Rand der Vorwölbung bis etwa 3 cm unter die proximale Gelenkfläche reicht. Die Oberfläche dieser Stelle unterscheidet sich kaum von der übrigen, wenn man von einer eng umrissenen Partie absieht, die durch einzelne Vertiefungen einen porösen Eindruck erweckt, der wahrscheinlich auf die erwähnte Abrollung zurückzuführen ist. Die in ihrem Ausmaße geringere, bloß 1,5 mm vorspringende äußere Verdickung setzt etwas weiter proximal an. Vorder- und Hinterfläche des Metapodiums sind unbeschädigt und zeigen keinerlei Veränderung. Das gleiche gilt für die Markhöhle, die nicht in Mitleidenschaft gezogen wurde.

Somit haben wir es mit einer einfachen Knochenschwellung zu tun, deren Ursache jedenfalls nicht in einer einstigen Fraktur zu suchen ist, da weder ein richtiger Kallus noch Bruchränder zu erkennen sind. Pales (1930, p. 266, Taf. XLIX u. L) erwähnt in seiner Paléopathologie einen analogen Fall bei einem jungpleistozänen Pferd und bezeichnet ihn als „hyperostose diaphysaire fusiforme" und bemerkt, daß die Oberfläche schwache Eindrücke zeigt, die nur pathologischer Entstehung sein könnten, und daß die Knochenverdickung nicht symmetrisch auftritt; kurz, den gleichen Befund wie an *Hipparion* aus Vösendorf. Die oben erwähnte Furche dürfte mittels Druckatrophie durch ein Gefäß entstanden sein.

Da, wie erwähnt, die Markhöhle nicht in Mitleidenschaft gezogen zu sein scheint, handelt es sich nur um eine durch Reizung des Periosts entstandene Anschwellung, die wegen ihres diffusen Charakters nur als Hyperostose bezeichnet werden kann (vgl. Zumpe 1929, p. 862), wie bereits Pales erkannte.

Nun liegen aus der Literatur eine große Zahl von Beobachtungen über sogenannte „Überbeine“ an rezenten Pferden vor, die längsovale Exostosen von wechselnder Größe an den mittleren Metapodien bzw. den Griffelbeinen darstellen. Je nach ihrer Lage werden inter- und postmetacarpale bzw. -tarsale unterschieden. Sie finden sich nach Zschokke (1908) vorwiegend an den Vorderbeinen, während sie nach Rogers (1895) und nach Zumpe (1929) an Vorder- und Hinterfüßen gleich häufig auftreten. So sollen etwa 75% aller älteren Hauspferde derartige „Überbeine“ besitzen.

Nach den Ursachen können traumatische und spontane Überbeine unterschieden werden. Da letztere zwischen Griffelbein und Metapodium III. lokalisiert sind, traumatische dagegen an beliebigen Stellen des Metapodiums auftreten können, handelt es sich in unserem Fall wohl um ein traumatisch entstandenes Überbein, wie sie bei den heutigen Equiden durch Hufschlag oder durch sogenanntes Gegenschlagen entstehen.

Damit ist der Nachweis geliefert, daß diese bei den heutigen Pferderassen so häufig auftretenden Überbeine bereits bei *Hipparion* auftraten. Auch in dem von Pales erwähnten Fall haben wir es mit einem sogenannten Überbein zu tun. Während an dem Metatarsale von Vösendorf die seitlichen Metapodien kaum — soweit an Hand der Ansatzstellen beurteilbar — in Mitleidenschaft gezogen zu sein scheinen, ist bei einem von O. Abel (1935, p. 557, Abb. 467 A) beschriebenen Fall eines *Hipparion brachypus* aus Pikermi das äußere Metapodium an seinem distalen Ende durch Exostosen knollenartig angeschwollen, ohne jedoch mit dem medianen Metacarpale knöchern verschmolzen zu sein. Dafür zeigt dieses an dieser Stelle eine schwache Auftreibung, die zweifellos auf die gleichen Ursachen zurückgeht, so daß wir es auch hier mit einer analogen Erscheinung zu tun haben. Daß das seitliche Metacarpale stärker angeschwollen ist, ist auf die bei *Hipparion* kräftigere Ausbildung der Seitenzehen zurückzuführen.

In Anbetracht dieser Sachlage wird man wohl annehmen können, daß die beim domestizierten Pferd so häufig auftretenden Überbeine in Zusammenhang mit den einst stärker entwickelten seitlichen Metapodien stehen. Als in Reduktion befindliche und für die normale Funktion nicht mehr benötigte Gebilde, stellen sie nicht bloß stark variierende, sondern auch leicht reizbare und zu pathologischen Erscheinungen neigende Organe dar.

©Akademie d. Wissenschaften Wien; download unter www.biologiezentrum.at

Hypoplasie der Zementfüllung bei Molaren von *Hipparion gracile* (Kaup) aus dem Pannon von Altmannsdorf (Wien XII).

Bei Durchsicht der pliozänen Vertebratenreste des Naturhistorischen Museums Wien fielen mir einige stärker abgekaute Oberkieferbackenzähne von *Hipparion gracile* auf, deren Zementausfüllungen der Marken stellenweise grubige Vertiefungen aufwiesen, die in manchen Fällen zur Freilegung der darunter befindlichen Höhlung führten. Ähnliche Erscheinungen, wenn auch in beschränktem Umfange, konnte ich an Zähnen von Hipparionen aus Pikermi beobachten, die darauf hinweisen, daß derartige Erscheinungen nicht allzu selten sind. War in manchen Fällen die Ausnehmung im Zement scharfrandig begrenzt, so ließen andere gerundete Ränder erkennen, die nicht auf sekundär entstandene Einwirkung hinwiesen, sondern auf unvollständige Ausfüllung durch Zement schließen ließen.

Damit war Karies als Ursache ausgeschieden[5] und gleichzeitig Hypoplasie der Zementausfüllung als Ursache wahrscheinlich gemacht. Ähnliche Erscheinungen, die nicht mit unvollständiger Zementausfüllung bei juvenilen Zähnen zu verwechseln sind, kennt man vom Pferd, wo sie als Entwicklungsstörungen gedeutet werden (vgl. Joest 1926).

*

Überblicken wir die beschriebenen Fälle in ihrer Gesamtheit, so sehen wir, daß rheumatische Erkrankungen und entzündliche Prozesse, wie Periostitis, auch bereits bei der Säugetierwelt des Tertiärs anzutreffen waren. Daß Frakturen auftreten, ist verständlich.

Bemerkenswert ist, daß bei den Hipparionen, wie wir auch durch andere Untersuchungen wissen, besonders die Metapodien und das Gebiß einen merklich höheren Prozentsatz pathologischer Erscheinungen aufweisen als die übrigen Skelettabschnitte (siehe Brunner 1942, Thenius 1948) und daß es interessanterweise genau die gleichen Krankheitserscheinungen sind, wie wir sie von den heutigen Pferderassen kennen.

[5] Bekanntlich kommt Karies meist nur bei abnormen Zähnen des Pferdes vor, die durch Pulpaöffnungen, Sprünge u. dgl. den Befall durch Bakterien erleichtern (vgl. Joest, 1926, p. 240).

Zusammenfassung.

Neben einer auf in frühem Jungendstadium entstandenen Strukturanomalie eines Oberkiefermolaren von *Bison priscus* Boj. aus dem Altquartär von Hundsheim bei Deutsch-Altenburg werden vier neue Fälle von pathologischen Erscheinungen an Knochen und Zähnen tertiärer Säugetiere des Wiener Beckens beschrieben und gedeutet:

1. Arthritis deformans des distalen Radiusgelenkes bei *Aceratherium incisivum* aus dem Unterpliozän von Pyhra,
2. Rippenfraktur mit Nekrose bei einem Rhinocerotiden aus dem Mittelmiozän von Poysdorf,
3. eine als Überbein zu bezeichnende Hyperostose am Metatarsale III. dext. eines *Hipparion gracile* aus dem Pannon von Vösendorf und
4. Oberkieferzähne von *Hipparion gracile* aus gleichaltrigen Schichten von Altmannsdorf (Wien XII) mit Zementhypoplasie.

Im Zusammenhang damit wird ein Fall von Arthritis deformans an einem rezenten Panther (Zooexemplar) und ein entzündlicher Prozeß an einem Unterkiefer von *Aceratherium incisivum* aus dem Unterpliozän von Leopoldsdorf erwähnt.

Zitierte Literatur.

Abel, O., Über Krankheiten bei fossilen Tieren und besonders beim Höhlenbären aus der Drachenhöhle bei Mixnitz. Verh. Zool. Botan. Ges. Wien **73**, Wien 1924.

— Vorzeitliche Lebensspuren. Jena (Fischer) 1935.

Breuer, R., Zur Anatomie, Pathologie und Histologie der Zähne und der Unterkiefer von *Ursus spelaeus;* Pathologisch-anatomische Befunde am Skelett des Höhlenbären. In Abel und Kyrle: Die Drachenhöhle bei Mixnitz. Speläolog. Monograph. **7/8**, Wien 1931 (1931 a).

— Pathologische Befunde an Knochen vorzeitlicher Säugetiere. Palaeobiologica **4**, Wien und Leipzig 1931 (1931 b).

— Zwei neue Funde aus dem Plistozän von Hundsheim und ihre paläobiologische Bedeutung. Palaeobiologica **6**, Wien und Leipzig 1938.

— Ein seltener Fall von Selbsthilfe in der Natur. Z. f. Stomatologie **30**, H. 6, Wien 1932.

— Zwei frühgeschichtliche Funde von selbsausgeheilten Knochenverletzungen bei Tieren. Palaeobiologica **7**, Wien 1942.

Brunner, J., Beobachtungen über unregelmäßige Abkauung an den Zähnen rezenter und fossiler Equiden. Palaeobiologica **7**, Wien 1942.

Cohrs, P., Gelenke. In Joest, E.: Handbuch der speziellen pathologischen Anatomie der Haustiere, Bd. **5**, Berlin 1929.

Ehrenberg, K., Über einige weitere Ergebnisse der Untersuchungen an den Bären von Winden. Verh. Zool. Botan. Ges. Wien **86/87**, Wien 1937 (1937 a).

Ehrenberg, K., Ein pathologischer Nashornunterkiefer aus dem Sarmat von Hauskirchen in Niederösterreich. Verh. Zool. Botan. Ges. **86/87**, Wien 1937 (1937 b).

— Die Bedeutung systematischer Untersuchungen über Verletzungen jetztzeitlicher Tiere für die Paläopathologie. Palaeobiologica **7**, Wien 1942.

Joest, E., Handbuch der speziellen pathologischen Anatomie der Haustiere. Zähne, Bd. **1**, 2. Aufl., Berlin 1926.

Klinge, F., Die rheumatischen Erkrankungen der Knochengelenke und der Rheumatismus. In Lubarsch-Henke-Rössle: Handbuch der speziellen pathologischen Anatomie des Menschen, Bd. **9**, Teil 2, Berlin 1934.

Korschelt, E., Über Frakturen und Skelettanomalien der Wirbeltiere. I. Säugetiere. Beitr. z. pathol. Anat. u. z. allg. Pathol. **89**, Jena 1932.

— Über eine Bruchheilung des Brustbeinkammes der Haustaube. Anat. Anzeiger **83**, Jena 1936.

Kubacska, A., Die Grundlagen der Literatur über Ungarns Vertebraten-Paläontologie. Budapest 1928.

— Paläobiologische Untersuchungen aus Ungarn. Geol. Hungar. (ser. Paläont.) Fasc. **10**, Budapest 1932.

— Schlußmitteilung (X.) über pathologische Untersuchungen an ungarländischen Versteinerungen. Annal. Mus. Nation. Hungar. **30**. Ser. miner. etc. Budapest 1936.

Lang, F. J., Arthritis deformans und Spondylitis deformans. In Lubarsch-Henke-Rössle: Handbuch der speziellen pathologischen Anatomie des Menschen, Bd. **9**, Teil 2, Berlin 1934.

Moodie, R. L., Paleopathology, an introduction to the study of ancient evidence of disease. Urbana, Ill. 1923.

Müller, E., Knochenbrüche bei fossilen Tieren. Jahresh. Ver. vaterl. Naturkunde Württ. **83**, Stuttgart 1927.

Pales, L., Paléopathologie et pathologie comparative. Paris (Masson & Cie.) 1930.

Pieragnoli, L., Ossa patologiche nella grotta di Equi in Lunigiana. Palaeontograph. Italica **25**, Pisa 1919.

Skinner, M. F. & Kaisen, O. C., The fossil *Bison* of Alaska and preliminary revision of the genus. Bull. Amer. Mus. Nat. Hist. **89**, Art. 3. New York 1947.

Slijper, E. J., Über Verletzungen und Erkrankungen der Wirbelsäule und Rippen bei den Cetaceen. Anat. Anzeiger **71**, Jena 1931.

Thenius, E., Ergebnisse neuer Ausgrabungen im Altplistozän von Hundsheim bei Deutsch-Altenburg (Nieder-Österr.). Akad. Anzeiger **6**, math.-natwiss. Kl., Wien 1947.

— Über eine bemerkenswerte Gebißanomalie bei *Hipparion gracile* aus dem Pannon des Wiener Beckens. Akad. Anzeiger **9**, Österr. Akad. Wiss., math.-natwiss. Kl., Wien 1948.

Weiler, W., Zwei bemerkenswerte Reste von Säugetieren aus der paläolithischen Fundstelle Pfeddersheim bei Worms. Notizbl. Hess. Geol. L.-Anst. (5) **17**, Darmstadt 1936.

Zapfe, H., Neue Funde von Raubtieren aus dem Unterpliozän des Wiener Beckens. Sitzber. Akad. Wiss. **157**, Wien 1948.

Zschokke, Die Krankheiten der Knochen. In Bayer-Fröhner: Handbuch der tierärztlichen Chirurgie und Geburtshilfe **4**, 1908.

Zumpe, A., Knochen. In Joest, E.: Handbuch der speziellen pathologischen Anatomie der Haustiere, Bd. **5**, 2. Aufl., Berlin 1929.